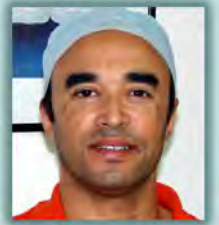



# CABINET DENTAIRE "LA COLLINE"

Nouveau quartier d'affaires, lot. 5, la Colline 2 - Im. Le Matignon - Casablanca  
Tel: +212 (522) 78.60.36 - (527) 01.10.75 - GSM: (661) 67.68.52



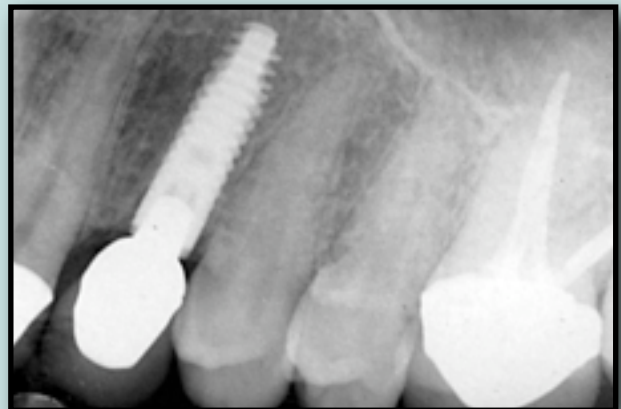
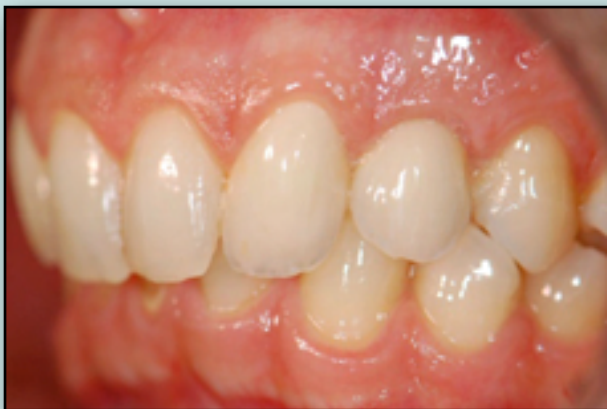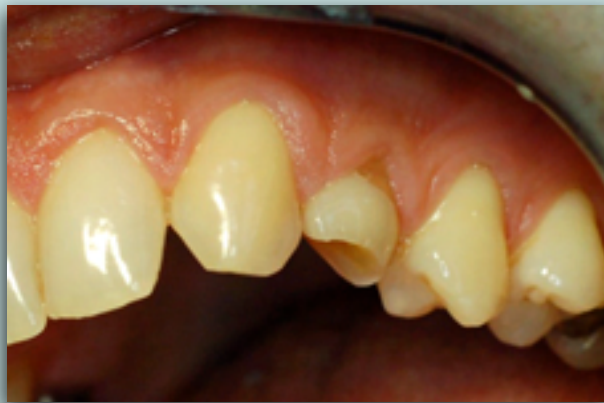DR. KAMAL ZEHRAOUI

## Esthétique et préservation tissulaire péri-implantaire

Aujourd'hui, la réussite d'une thérapeutique implantaire ne se limite plus au succès fonctionnel des implants permettant de stabiliser une prothèse amovible ou de restaurer un édentement de manière fixe. Le succès en implantologie implique que les restaurations soient à la fois fonctionnelles et esthétiques.

L'intégration esthétique d'un élément prothétique implantaire se fait selon deux axes :

- **l'intégration coronaire** : la couronne prothétique reproduit l'aspect des dents naturelles (état de surface, couleur, forme, situation)
- **l'intégration gingivale** : La gencive péri-implantaire prolonge harmonieusement la gencive marginale des dents naturelles.



De plus, le résultat esthétique obtenu doit perdurer dans le temps.

L'intégration coronaire est le résultat d'une synergie réussie entre praticien prothésiste et technicien de laboratoire.

La maîtrise des procédés de réalisation des céramiques cosmétiques acquise depuis de longues années confère aux prothèses actuelles une esthétique relativement prévisible.

L'adaptation de la gencive marginale à l'élément prothétique implantaire est plus difficile à obtenir. En effet, bien que certains auteurs essayent d'édicter certaines règles permettant d'optimiser le résultat, il semble encore présomptueux de considérer qu'il suffit de les suivre pour obtenir un résultat prévisible.

L'anticipation du résultat esthétique est donc complexe car implants et dents n'ont pas la même physiologie : les tissus qui les entourent et qui interagissent avec eux ne se comportent pas de la même manière.

Pour mieux comprendre cette difficulté et les solutions permettant de la contourner, nous traiterons dans un premier temps des différences qui existent entre les tissus parodontaux et péri-implantaires. Puis nous aborderons les éléments susceptibles de les altérer. Enfin nous étudierons les moyens permettant d'optimiser le mimétisme entre ces tissus.

## A- Comparaison des tissus parodontaux et péri-implantaires

Les objectifs actuels de la chirurgie implantaire sont de deux ordres :

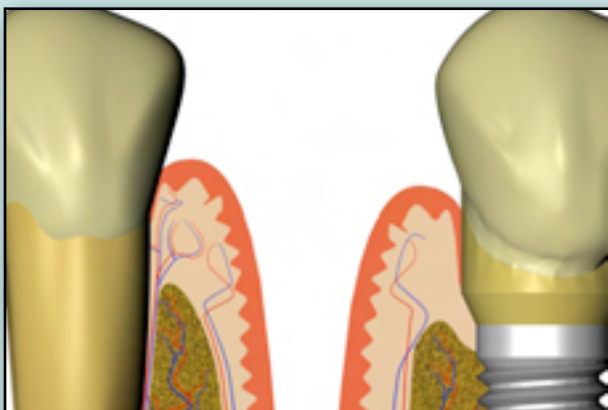
- Du point de vue fonctionnel, l'obtention d'une ostéo-intégration est indispensable ;
- Du point de vue esthétique, la préservation ou la reconstruction de la morphologie gingivale est une obligation.

En site post-extractif ou en site guéri, la mise en place d'un implant, associée ou non à l'avulsion de la dent à remplacer, engendre des traumatismes. Cette perturbation des tissus existants induit des réactions osseuses et gingivales aboutissant à la formation d'une nouvelle organisation tissulaire autour de l'implant.

Le niveau et éventuellement la forme des tissus gingivaux péri-implantaires, dépendent de différents facteurs. Les études réalisées par Denis Tarnow (Tarnow et al., 1992, 2000, 2003) montrent que la probabilité de voir se former ou se maintenir une papille entre deux couronnes diminue lorsque la distance entre le point de contact proximal et la crête osseuse sous-jacente augmente.

Il apparaît cependant que cette règle ne s'applique pas de la même manière aux implants et aux dents. Ainsi, la distance-clé (entre point de contact et crête osseuse) qui permet d'obtenir une quasi-certitude de formation papillaire est de 5 mm entre deux dents (Tarnow et al., 1992), alors qu'elle n'est que de 2 mm (Tarnow et al., 2003) entre deux implants.

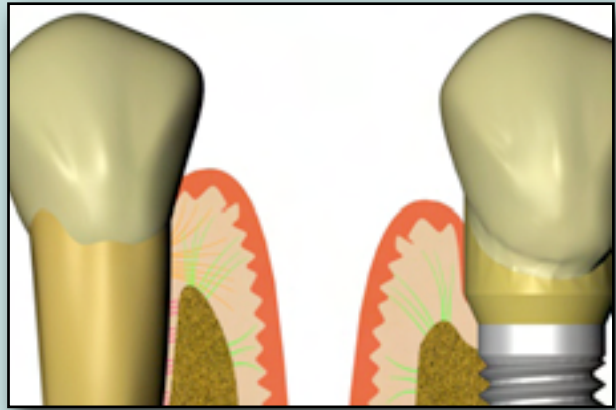
Cette règle montre bien que les tissus gingivaux sont soutenus par l'os alvéolaire. Un défaut osseux génère inmanquablement un défaut gingival. Les différences de hauteurs mesurées entre les papilles inter-implantaires et inter-dentaires peuvent s'expliquer par une faiblesse de la vascularisation et de l'ancrage des tissus mous péri-implantaire.



En effet, le ligament alvéolo-dentaire est absent au niveau de l'implant. S'il est plus souvent mentionné pour son rôle d'amortisseur de contrainte il joue également un rôle majeur dans la vascularisation des tissus mous parodontaux. Les vascularisations d'origine ligamentaire, alvéolaire et muco-gingivale s'anastomosent au niveau de la face interne du sulcus. (Wolf et Hassel, 2006) Ce plexus contribue à la défense contre les agressions extérieures. Il est inexistant au niveau de la gencive péri-implantaire, ce qui la rend plus sensible aux

agressions extérieures.

Concernant l'ancrage : le tissu gingival péri-implantaire n'est pas attaché à l'implant comme l'est une attache épithélio-conjonctive parodontale. Certains auteurs (Abrahamson et al., 1998) ont décrit l'établissement d'une adhérence tissulaire sous la forme d'hémi-desmosomes entre certains matériaux et la gencive péri-implantaire. Même si l'architecture du sceau gingival péri-implantaire ressemble à celle qui existe autour d'une dent (Schupbach et Glauser, 2007), l'absence, autour d'un implant, des fibres gingivales à ancrage dentaire - telles que les fibres dento-gingivales, inter-circulaires, trans-septales et semi-circulaires - diminue considérablement le soutien des tissus mous qui l'entourent.

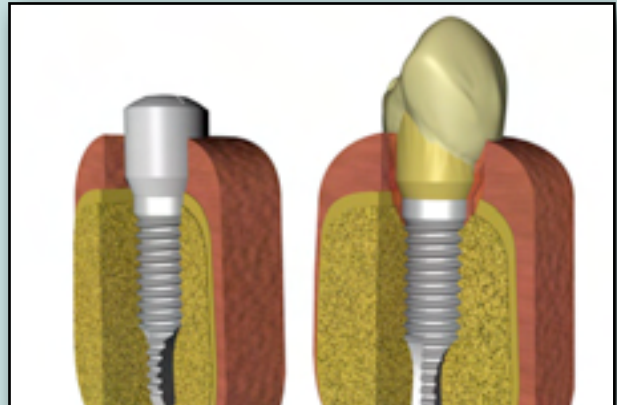


Ces différences anatomiques et physiologiques entre tissus péri-implantaires et péri-dentaires expliquent la relative fragilité de la gencive péri-implantaire. Il est alors intéressant de connaître les facteurs susceptibles de la perturber.

## B- Analyse des causes de perturbations des tissus péri-implantaires :

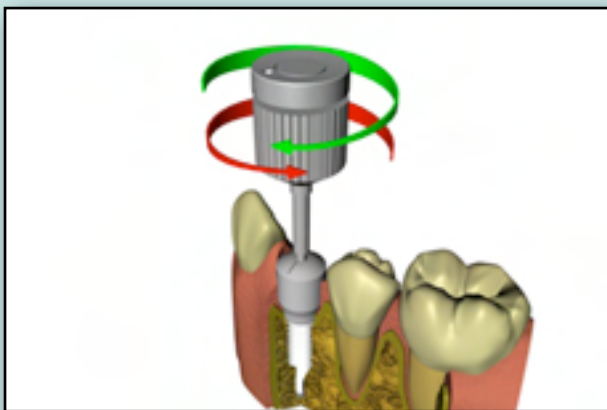
L'intérêt esthétique de la gencive marginal ne doit pas pour autant occulter son rôle de sceau autour de l'implant. Le tissu gingival est un élément de défense et de barrière en protégeant l'os sous-jacent et en créant une séparation entre milieu intérieur et milieu extérieur. Une certaine distance, entre la partie superficielle de la gencive et l'os alvéolaire est nécessaire à l'obtention de cette protection. On peut ainsi parler d'espace biologique péri-implantaire (Berglundh et Lindhe, 1996). Comme autour d'une dent, toute perturbation de cet espace entraîne une lyse osseuse qui redonne ainsi au tissu gingival une épaisseur suffisante pour assurer cette protection.

De nombreux facteurs peuvent entraîner une perte osseuse péri-implantaire et une "cratérisation" autour de l'implant. (Davaranah et al., 2008) Les tissus mous suivent le niveau osseux entraînant ainsi une rétraction gingivale disgracieuse. Une résorption de l'os péri-implantaire, même minime, ne compromet pas le résultat fonctionnel mais altère considérablement l'esthétique. Ce phénomène est particulièrement critique chez les patients avec de faibles volumes osseux, des gencives fines et/ou une demande esthétique importante.



Une fois l'implant ostéo-intégré, différents facteurs peuvent altérer la stabilité des tissus péri-implantaires.

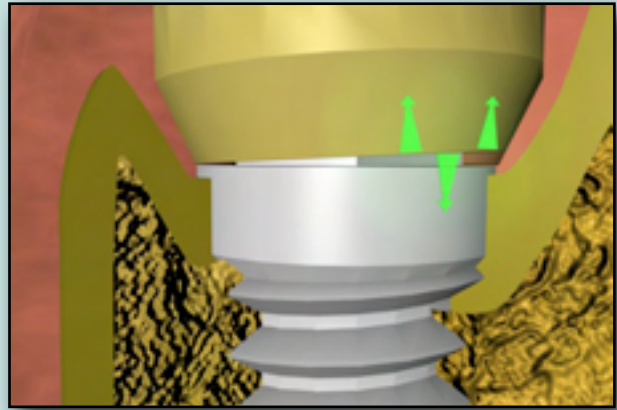
### 1- Interventions sur la connexion



Les **dévissages et revissages répétés** des vis de cicatrisation et des piliers implantaires lors des différentes étapes de contrôle ou de réalisation prothétique (empreinte, essai, pose...) sont à l'origine de traumatismes et de colonisation bactérienne provoquant une résorption osseuse, souvent accompagnée de récession gingivale (Abrahamson et al., 1997).

### 2- Micro-mouvements du pilier par rapport à l'implant

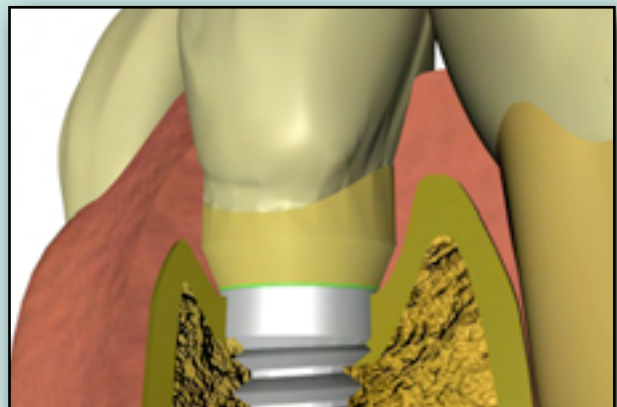
La rigidité de connexion entre l'implant et le pilier est également un facteur crucial. La stabilité à long terme de l'os marginal dépend des sollicitations mécaniques générées par l'implant, notamment autour de son col. L'hexagone externe, longtemps considéré comme la connexion de référence, n'assure pas cette stabilité. Sous l'influence des contraintes occlusales, les **micro-mouvements** du pilier entraînent des problèmes prothétiques à répétition (dévissage de pilier, fracture de vis...) et des contraintes anarchiques au niveau osseux susceptibles de générer des résorptions osseuses.



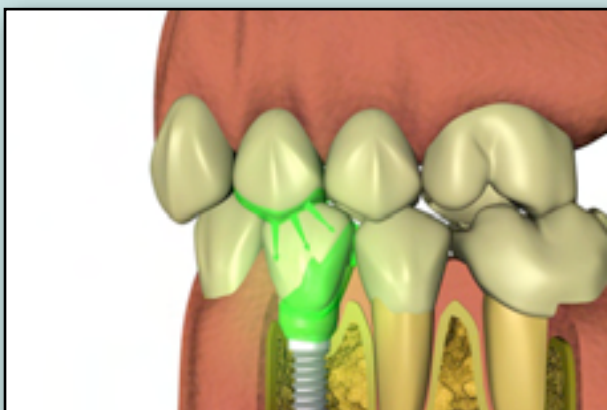
Aujourd'hui, les fabricants modifient les dessins implantaires en augmentant l'encastrement implant/pilier. Ceci est particulièrement vrai pour les connexions internes supposées plus stables.

### 3- Micro-hiatus

Aux micro-mouvements du pilier s'ajoute un problème d'**étanchéité** des connexions. En effet, la majorité des systèmes implantaires présente un **micro-hiatus** entre le pilier et le col de l'implant. Cet espace permet une percolation bactérienne de la limite prothétique ou du puits d'accès aux vis vers la jonction implant/pilier. (Ericsson et al., 1996)



### 4- Contraintes occlusales



Sous l'effet des contraintes occlusales, ce micro-hiatus augmente. Se forme alors un phénomène de **micro-pompe**, responsable de la diffusion d'un infiltrat inflammatoire dans le champ d'une demi-sphère d'un rayon de 1 à 1,5 mm, en partie responsable de la lyse osseuse péri-implantaire et de l'odeur désagréable observée suite au dévissage d'un pilier. Des contraintes occlusales trop importantes (sur-occlusion) sont également susceptibles, au delà d'un certain seuil, de conduire à une lyse osseuse péri-implantaire (Miyata et al., 2000)

## C- Solutions permettant de maintenir les tissus péri-implantaires


A l'analyse des modes de perturbations possibles de l'espace biologique péri-implantaire, il apparaît que les solutions peuvent être de deux types (l'un n'excluant pas l'autre):

- Favoriser la stabilité du pilier dans l'implant ;
- Accroître la distance entre la perturbation et l'os péri-implantaire.

### a- Stabiliser la connexion implant/pilier

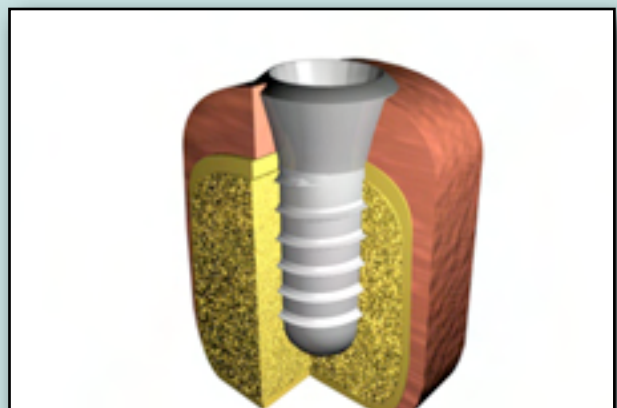
Certains dessins implantaires, intégrant une connexion de type "cône-morse", semblent être stables et étanches. L'intimité entre implant et pilier résultant du vissage de ces connexions semble très serrée. Le terme de "soudure à froid" a même été utilisé.

(Weigl, 2004 ; Dibart, 2005)

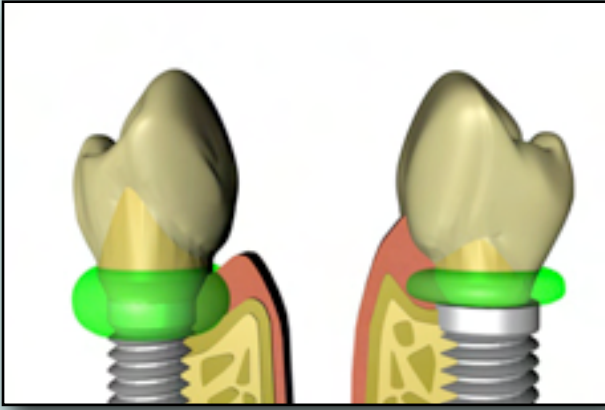


### b- Eloigner la perturbation

D'autres dessins implantaires tentent d'éliminer ces problèmes en éloignant la jonction pilier/implant de l'os. Il s'agit par exemple des implants trans-gingivaux : cette connexion est alors juxta-gingivale. D'autres systèmes suppriment simplement cette connexion : l'implant et le pilier ne font plus qu'un.



Une autre orientation consiste à déplacer la jonction pilier/implant vers le centre en utilisant un pilier de diamètre inférieur à celui du col de l'implant : c'est le platform-switching. Ce principe permet d'éloigner la jonction pilier/implant du bord de l'implant, ce qui limite l'influence des micro-mouvements et de l'infiltration inflammatoire sur l'os crétal péri-implantaire.



En effet, la “fusée inflammatoire” semble être détournée horizontalement ou vers le haut, ce qui se traduirait par la préservation verticale de la crête osseuse et une faible lyse verticale. De plus, le diamètre du pilier étant diminué, l'épaisseur des tissus mous est plus importante. Une meilleure vascularisation est ainsi obtenue, ce qui la rend plus résistante aux agressions, et plus esthétique.

### c- Moyens complémentaires

Enfin les avantages des surfaces rugueuses par rapport aux surfaces lisses ne sont plus à démontrer. La rugosité sur toute la longueur de l'implant est aussi un moyen de limiter la perte osseuse péri-implantaire.

L'utilisation de surfaces bio-actives semble être également une solution d'avenir.

## Conclusion

Les différences anatomiques et physiologiques entre tissus péri-implantaires et péri-dentaires expliquent la relative fragilité de la gencive péri-implantaire.

La qualité des tissus mous est aujourd'hui un facteur crucial au succès esthétique de nos restaurations implantaires. De nombreux traumatismes peuvent altérer les tissus mous, certains peuvent être diminués voire éliminés par des manipulations limitées au niveau des composants implantaires et par la rigueur des réglages occlusaux, d'autres, dépendent directement du choix du système implantaire.

Les différents dessins implantaires semblent évoluer vers un consensus de connexion interne. Une connexion stable et étanche associée au concept du platform-switching semble être un choix judicieux pour limiter les traumatismes péri-implantaires et conserver une esthétique durable.